

مېرو او وزوچيچک (Sheep Pox and Goat PoX)

د دغه رنځ موجوديت
په افغانستان کې
پېژندل شويدي.



۱. تعريف

د ادميرو او وزو يو سيستماتيکه ساري رنځ دی چه په پوستکي او تنفسي سيستم کې د برجسته آفاتو په موجوديت سره مشخص کيږي.

۲. عامل

د مېرو او وزو د چيچک د رنځ عامل ځانگړی وېروس دی چه د کاپري پوکس وېروس (Capri pox virus) د جنس او پوکس وېريدا (Poxviridae) د فاميل پوري اړه لري.

۳. انتقال

انتقال د هوا او يا د مستقيم تماس د مکوزائي غشا د ناروغه څاروي سره منځ ته راځي .

۴. اخته کيدونکي څاروي

اکثر نوع د دي وېروس خاص نوعی متاثره کوي مگر څونوعی د دوی داسی دی چه ميږي او وزی دواړه مبتلا کيږي.

۵. کلينيکی نښی

پټه دوره د مرض ۱-۲ اونی وی. درجه د مبتلا کيدو د تماس او موجوده معافيت پوري اړه لری نو پدی حساب سره له ۱۰-۱۰۰ فيصده پوري فرق کوي لمړی نښی د وړو سوزن لرونکو کڅوړو په شکل چه بيا په زخم باندی بدليږي چه په جلد او غشای مکوزا کې بنسکاره

کيږي. د جلد زخمونه په هغه قسمت د جلد کې چې وژغني او وري ئي له منځه تللي اوسي به اساني سره ليدل کيږي. چې دا حالت معمولاً د بغل او د ورننو په برخه کې ليدل کيږي. څاروي تبه لري، ستومانه وي په تنفس کې ستونزه لري او کله کله ورسره توخي هم وي. مريضی له يوی څخه تر دوه اونيو پوري وخت نيسي په نتيجه کې يا څاروي مري او يا جوړيږي. د مړيني درجه له ۲۰-۱۰۰ فيصده پوري فرق کوي.

۶. غيری معمولی موندنی

د کاپري پکس وپروس (Capripoxvirus) له نورو نوع د پوکسي وپروس (Poxviruses) څخه توپير لري او فرق ئي په دی کېنې دی چې د دوی افات او زخمونه ژور وي. زياتره د درمس (dermis) طبقه د جلد زيانمنه کوي د تماس په وخت کې ښه لمس کيږي او کله چې زخم واقع شي ژوري برخي ته رسيږي. دا زخمونه د جلد په ټولو او ځيني غشای مکوزا بالخصوص په کانجکتیوا Conjunctiva، د پزی په سوريو، شونډو او وچه غاړه کې ليدل کيږي. پپوس يواځيني داخلي ارگان دی چې زيانمن کيږي چې په ټول پپوس باندې د مرو انساجو وري وري داني يا غوتي ليدل کيږي. ځيني وختونه په سيروزال (Serosal) د کولمو او مهبل کې هم ليدل کيږي او په ندرت سره د مکوزا سطحی برخي ته نفوذ کوي.

۷. تشخيص

شکل کلينيکی د رنځ ښه مشخصه وي. د قطعی تشخيص لپاره لابراتواری ازمونوته ضرورت ليدل کيږي. د هستو پتالوژيکی او (PCR) آزموني او د ارگانيزم جلا کونه ورته پکاردی د تشخيص تفريقی په صورت کې کانتاگيوس ايکتیما (Contagious Ecthyma)، يورتيکاريا (Urticaria) او د حشراتو چيچل په پام کې ونيسي.

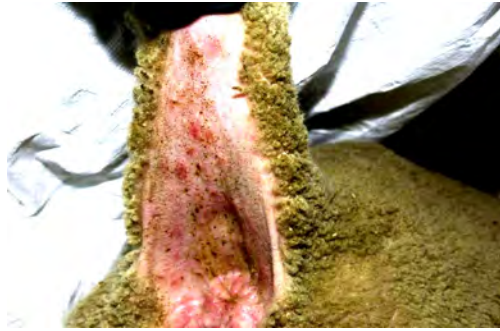
۸. درملنه

د ورو او ميرو د چيچک لپاره کومه تداوی نشته.

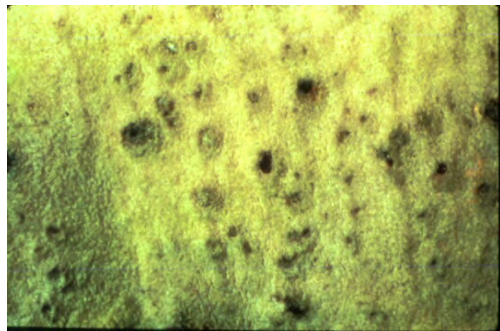
۹. مخنيوی او کنترول

ښه لياره د کنترول داده چې رنځور څاروي له رمی څخه ليري وساتو. مگر دا کار په هغه وخت کې چې زياتی رمی موجود وي مشکل دی. ښه واکسين د وزو او ميرو د چيچک لپاره موجود دی چې د هغی په يوه زرق سره څاروي د دوه کاله پوري د هغه د شر څخه په امن کې کيږي.

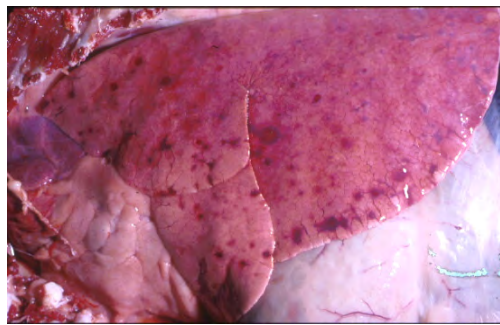
په افغانستان کی د څاریو ساری رنځونه



وده د (Papules) د غوتو یا پاپیلوس
میری د لکی په لاندینی برخه کی.



ژور زخم لرونکی آفت په جلد کی په
مشخص ډول د میرو او وزو د چیچک د
رنځ په وخت کی .



په منتشر ډول د غوتو یا دانو موجودیت
په پپوس باندی او سینه بغل د پسونو د
چیچک په وجه.